موضوع کیس: آبسه ریه همراه با افیوژن پلور

طراح: دکتر محسن شفیع پور، دکتر فاطمه پورامینائی

شرح سناریو
بیمار خانم ۴۳ ساله‌ای است که با شکایت تنگی نفس با شروع نسبتاً ناگهانی طی دو هفته اخیر و ادم دوطرفه اندام تحتانی مراجعه کرده است. در شرح حال، تب و سرفه مداوم از حدود دو ماه قبل، پس ازعلائم شبه سرماخوردگی، ذکر می‌شود. علایم حیاتی به شرح زیر می باشد: BP110/75 PR:84 RR:14 T: 37.6 سمع ریه کاهش صدای واضح در سمت چپ وجود داشت و صدای قلب بدون سوفل و صدای اضافه سمع شد.
آزمایشات بیمار به شرح زیر است: WBC:12.6 HB:6.5 MCV: 63 PLT:675 CRP:120 B/C: negative سونوگرافی داپلر اندام‌های تحتانی از نظر DVT منفی بود. در اکوکاردیوگرافی EF: 55% و PAP: 30-35 گزارش شد.

تصاویر

محل درج تصویر رادیولوژی CT / قفسه سینه
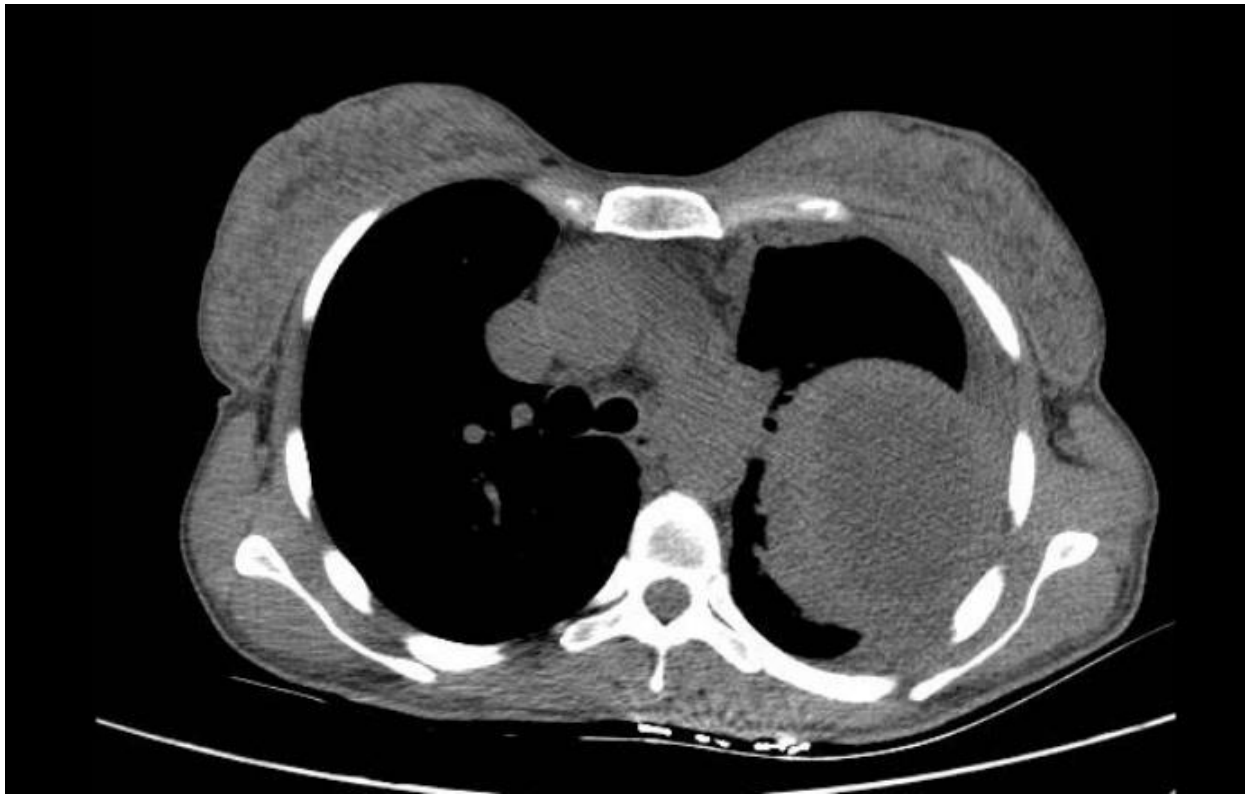

سؤالات سناریو

سؤال ۱: با توجه به شرح حال و یافته‌های تصویربرداری، چه تشخیص های افتراقی مطرح است ؟ (حداقل سه مورد)

حرف	DDx
C	**Cancer** — SCC، متاستازها، cavitating adenocarcinoma
A	**Abscess** — bacterial lung abscess همچنین ؛ aspiration
V	**Vasculitis** — به‌خصوص GPA، کمتر EGPA
I	**Infection** — TB، fungal infections، Nocardia، septic emboli
T	**Trauma / Thromboembolism** — pulmonary infarction همچنین ؛ traumatic/pneumatocele
Y	**Your rare causes** 😄 — Langerhans cell histiocytosis، rheumatoid nodule، amyloidosis، hydatid cyst و...

سؤال ۲: با توجه به شرح حال و یافته‌های تصویربرداری، محتمل‌ترین تشخیص چیست؟

آبسه ریه

مواردی که به نفع این تشخیص می باشد: ۱. دیواره ی ضخیم ضایعه ریوی ۲. ایجاد زاویه حاده با دیواره ریه ۳. تخریب بافت ریه

سؤال ۳: با توجه به محتمل ترین تشخیص چه یافته ای در آنالیز مایع پلور انتظار میرود؟

اگزودا/ نوتروفیل غالب

سؤال ۴: درمان مناسب چه می باشد؟

درمان آبسه ریه

درمان اصلی: آنتی بیوتیک

رژیم های پیشنهادی:

۱. Clindamycin 600 mg iv q8hr

و پس از قطع تب و بهبود بالینی

Clindamycin 300 mg PO mg q6hr

۲. بتالاکتام + مهارکننده بتالاکتاماز.

IV sulbactam-Ampicillinیا پیپراسیلین تازوباکتام

سپس پس از پایدار شدن بیمار

خوراکی clavulanate-Amoxicillin

نکته مهم: درمان باید تا زمانی ادامه یابد که در تصویربرداری آبسه کاملاً برطرف شود یا به یک اسکار کوچک تبدیل شود.

مدت درمان معمولاً ۳ تا ۴ هفته است اما ممکن است تا ۱۴ هفته ادامه یابد. برخی مطالعات حداقل ۶ هفته درمان را با پیامد بهتر همراه دانسته اند.

آبسه های با سایز بزرگ تر از ۶-۵ سانتی متر نیازمند اقدام جراحی می باشند.